

AORTA

Patient - label

Vær opmærksom på at bedside ultralyd er en begrænset undersøgelse som ikke udelukker andre fund. Undersøgelsen har ikke til formål at besvare andre spørgsmål end dem angivet foruden. Dette er en uddannelsesprotokol som forudsætter kendskab og kompetencer inden for ultralyd ift. de hyppigste akutmedicinske tilstande/fund. Undersøgelsesresultatet skal ikke anvendes udelukkende til beslutningstagning uden man har konfereret med en ultralyds instruktør eller specialist der er certificeret i POCUS. Mistanke til patologi bør foranledige anden kvalificeret radiologisk undersøgelse jf. lokale retningslinjer.

INFORMATION	
Læge	
Ultralyds instruktør	
Dato	
GEMTE BILLEDER (X)	

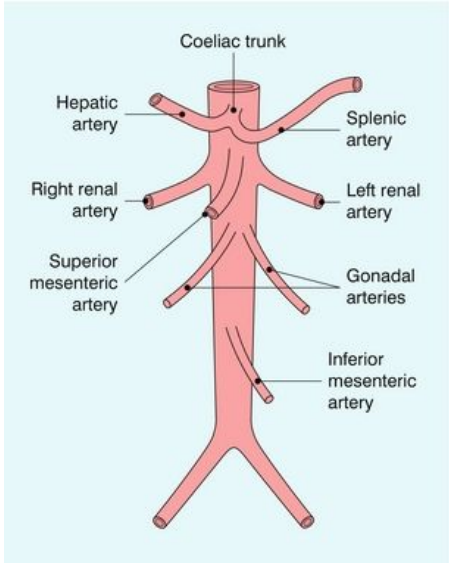
INDIKATION:

Synkope ___ Shock ___ Mavesmerter ___ Flankesmerter ___
 Palpabel udfyldning : ___ Andet ___

SPØRGSMÅL:

- Aorta visualiseret fra Truncus Celiacus till bifurkaturen, i to planer? Ja ___ Nej ___
- Vertebrae, IVC, aorta med "seagull sign"¹ og SMA visualiseret? Ja ___ Nej ___
- Iliacakar visualiseret? Ja ___ Nej ___
- Abdominale aortas største diameter i mm² ___ (mm)

¹ Seagull sign- transversalt plan af truncus celiacus med afgående arteria hepatica og splenica
² Ydervæg til ydervæg i transversielt plan



KVALITETSSIKRING:

Billedkvalitet: Adækvat ___ Inadækvat ___

Stemmer fund overens med klinikken:
 Stemmer overens ___ Stemmer ikke overens ___
 Kan ikke bestemmes ___

Kommentarer: _____

Godkendt: Ja ___ Nej ___